

SZYCIK ALEKSANDER DANIEL Nr Dokumentacji: 2711/15
69012004970, od 2022/07/07

Opis świadczenia (w tym badanie przedmiotowe)

07/07/2022 12:18

7.07.2022

Zdjęcie barwne

OP- Tarcza n. II kremowo-różowa, granice wyraźne, Plamka prawidłowa, różowa, Naczynia o przebiegu prawidłowym

OL- Tarcza n. II kremowo-różowa, granice wyraźne, Plamka - błona nasiatkówkowa, zmiany odbarwieniowe. Naczynia o przebiegu prawidłowym.

FLA

OP- przepływ naczyniowy prawidłowy, Fluorescencja tarczy prawidłowa

OL- przepływ naczyniowy prawidłowy, w plamce rozległa hiperfluorescencja typu ubytków okienkowych, poniżej dołka niewielki obszar narastającej fluorescencji- przeciek barwnika w przebiegu CNV .

Wn. Centralna surowicza retinopatia oka lewego powikłana CNV, Błona nasiatkówkowa oka lewego.

Zal.

Badanie angio-OCT

Kwalifikacja do iniekcji anty-VEGF do oka lewego.

lek. ZOFIA JANICKA-MASZKE , lekarz, PWZ 3030520

lek. Zofia Janicka-Maszke
specjalistka okulistyki
PWZ 3030520

Institution:
Department:
Operator:

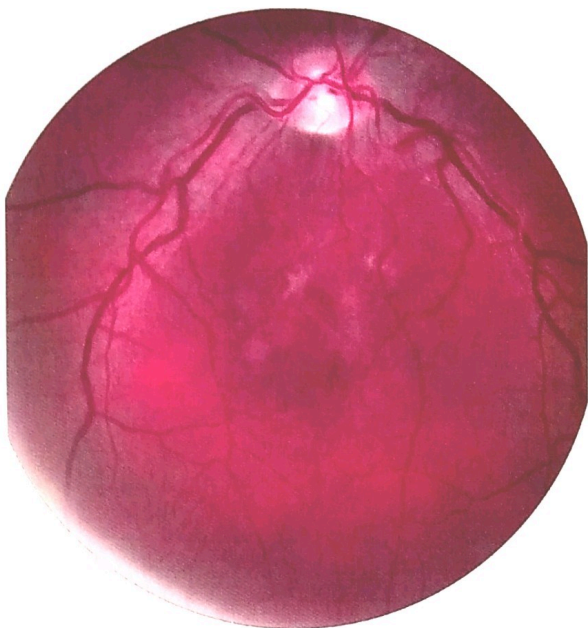
KATEDRA I KLINIKA OKULISTYKI GUMED

Patient:
Date of birth:
Pesel:
Referring physician:

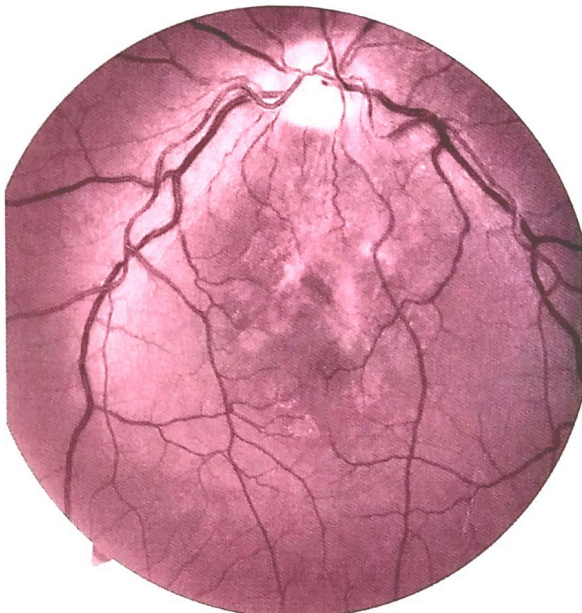
Szycki, Aleksander
20/01/1969
6901204970



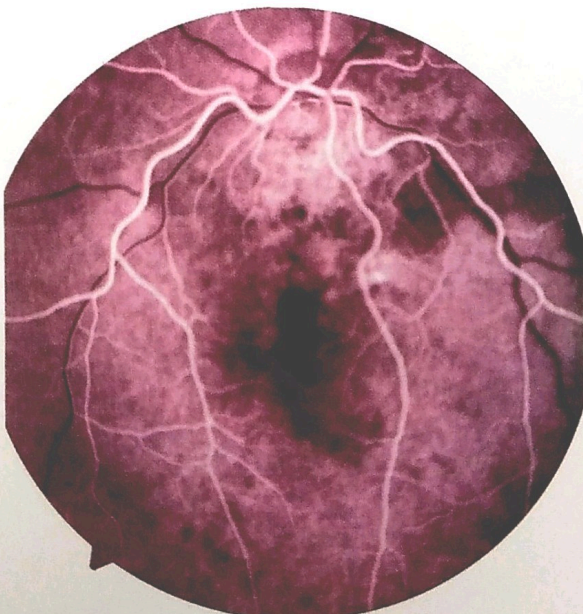Color OS 45° 07/07/2022



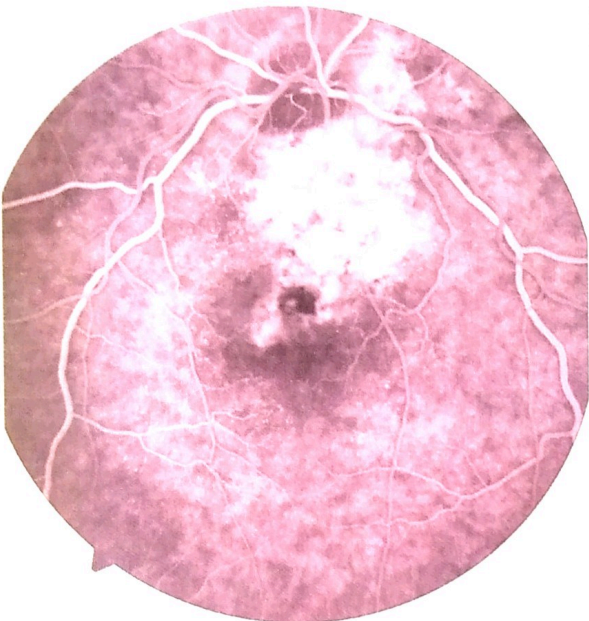
Green OS 45° 07/07/2022



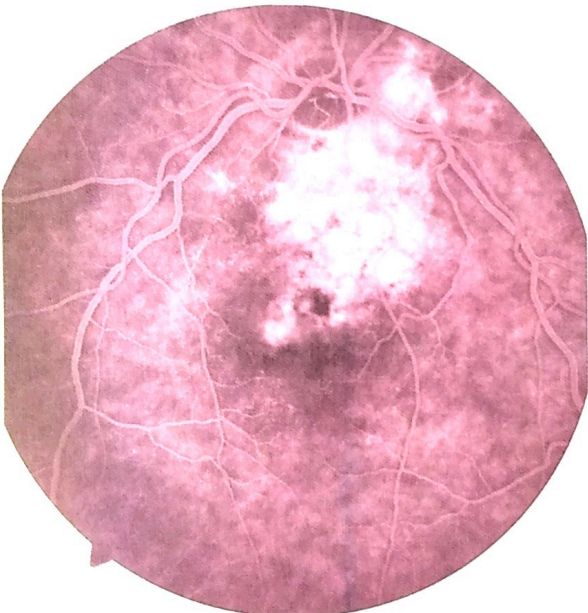
FA 0:08.8 OS 45° 07/07/2022



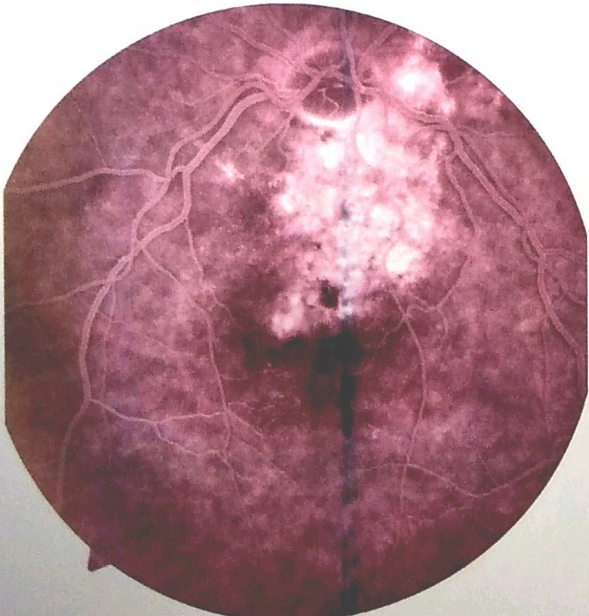
FA 0:25.0 OS 45° 07/07/2022



FA 2:23.2 OS 45° 07/07/2022



FA 5:13.9 OS 45° 07/07/2022



Institution:
Department:
Operator:

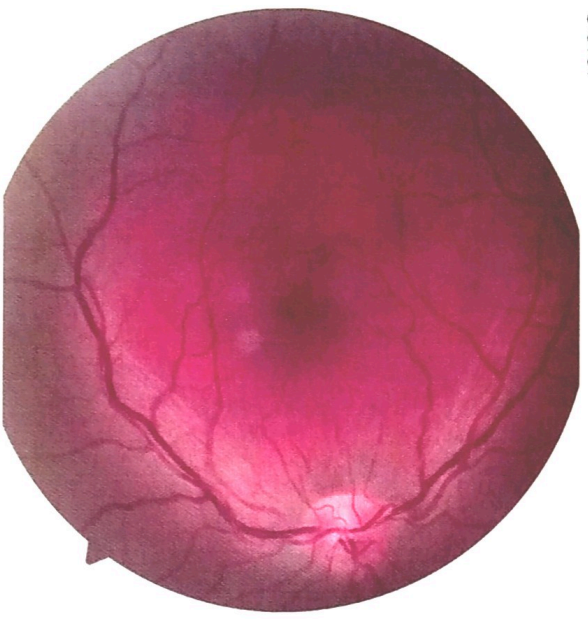
KATEDRA I KLINIKA OKULISTYKI GUMED

Patient:
Date of birth:
Pesel:
Referring physician:

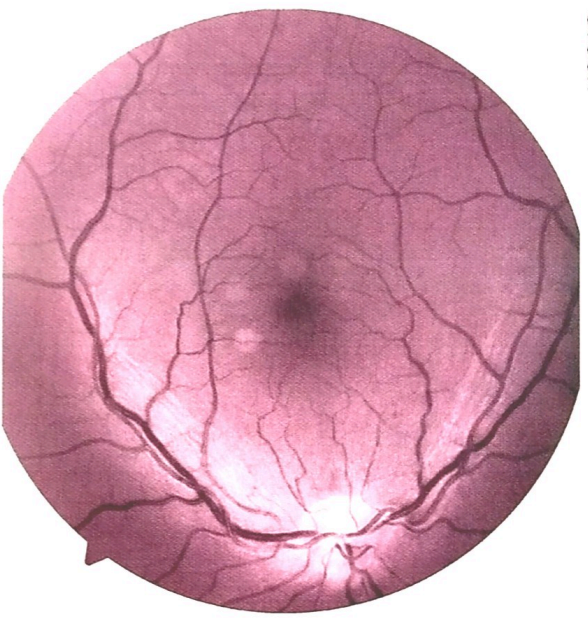
Szycki, Aleksander
20/01/1969
6901204970



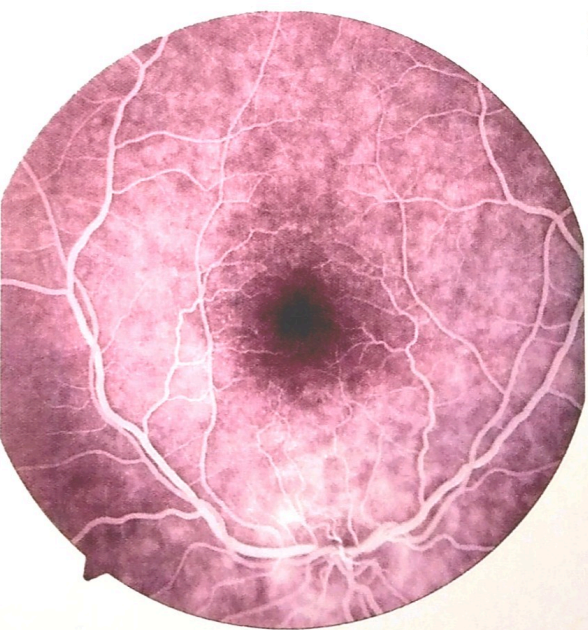
Color OD 45° 07/07/2022
Color



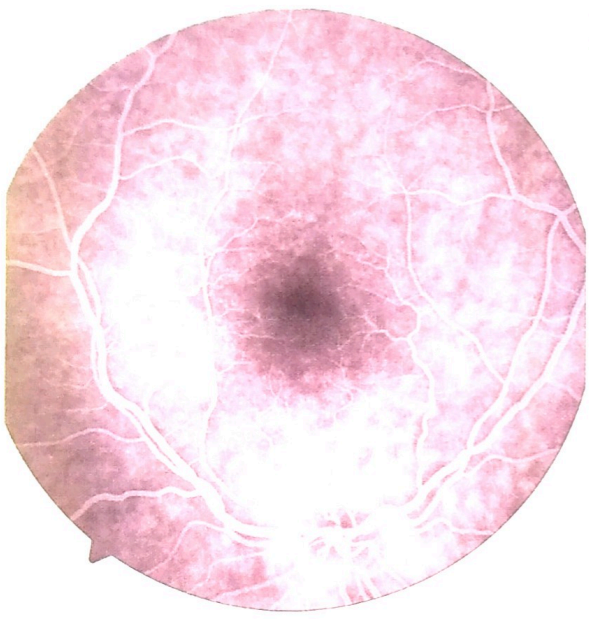Green OD 45° 07/07/2022
Green



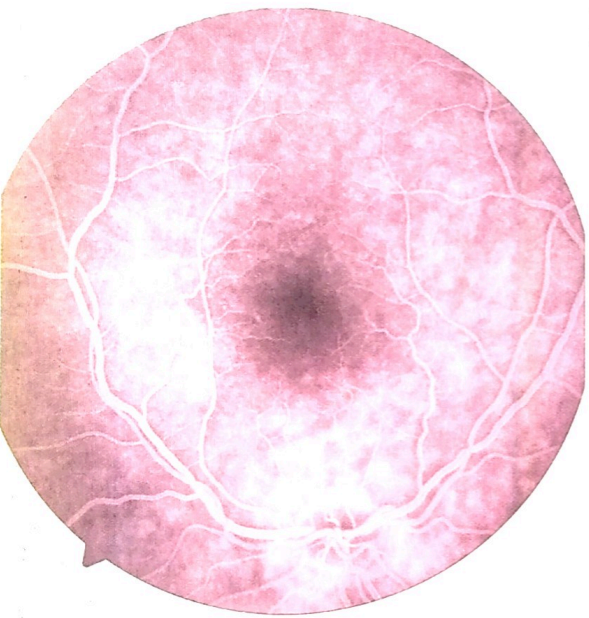
FA 0:40.1 OD 45° 07/07/2022
FA



FA 2:37.1 OD 45° 07/07/2022
FA



FA 3:57.7 OD 45° 07/07/2022
FA



FA 5:29.9 OD 45° 07/07/2022
FA

